



اثرات سمی بخارات فرمالدئید بر بافت بیضه و پارامترهای اسپرم موش سوری بالغ

شهرام وثوقی^۱، علی خوانین^۲، مژده صالح نیا^۳، حسن اصیلیان^۴، وحید اسماعیلی^۵

تاریخ پذیرش: ۹۱/۰۳/۲۳

تاریخ ویرایش: ۹۱/۰۱/۲۸

تاریخ دریافت: ۹۰/۰۸/۲۰

چکیده

زمینه و هدف: فرمالدئید ($H_2C=O$) عضوی از خانواده آلدئیدها با ساده‌ترین مولکول آلی است که به صورت گسترده در صنایع استفاده می‌شود. هدف این مطالعه تجربی بررسی اثرات زیان‌آور فرمالدئید بر بافت بیضه و کیفیت اسپرم موش‌های سوری نر بود.

روش بررسی: ۳۶ موش نر بالغ نژاد NMRI به صورت تصادفی به سه گروه مساوی ($n=12$) تقسیم شدند گروه F1 با غلظت پائین و گروه F2 با غلظت بالای بخارات فرمالدئید در اتاقک مواجهه تنفسی به ترتیب با غلظت‌هایی معادل با ۱۰ ppm و ۲۰ ppm به مدت ۱۰ روز، هر روز به مدت ۸ ساعت مواجهه داشتند، گروه کنترل در این مدت هوای تازه دریافت می‌کرد. در پایان دوره مواجهه، نیمی از موش‌های هر گروه ۲۴ ساعت پس از مواجهه (برای بررسی اثرات کوتاه مدت) و بقیه ۳۵ روز بعد از پایان مواجهه (برای بررسی اثرات بلند مدت) کشته شدند، بیضه موش‌ها برای آزمایشات بافت‌شناسی و بافت اپیدیدیم برای انجام آنالیز اسپرم برداشته شد.

یافته‌ها: نتایج حاصل از بررسی بلند مدت نشان داد که در هر دو گروه تجربی تعداد اسپرم‌های گرفته شده از اپیدیدیم و درصد اسپرم‌ها با تحرک پیش‌رونده به صورت معنادار کمتر از گروه کنترل ($P < 0/01$) و درصد اسپرم‌های غیرطبیعی بصورت معنی‌دار بیشتر از گروه کنترل بود ($P < 0/01$). مطالعه بافت‌شناسی بیضه (۳۵ روز پس از مواجهه) نشان داد که فرمالدئید موجب آتروفی لوله‌های اسپرم‌ساز و ایجاد واکنش در بافت اپیتلیال می‌گردد.

نتیجه‌گیری: استنشاق فرمالدئید می‌تواند اثر تخریبی بر بافت بیضه داشته و کیفیت اسپرم را کاهش دهد.

کلید واژه‌ها: فرمالدئید، بیضه، پارامترهای اسپرم، تغییرات بافتی، موش.

هفت سال بیش از ۷۰٪ افزایش تولید جهانی داشته است [۲].

فرمالدئید به مقدار زیاد در ساخت رزین‌ها (فنل فرمالدئید - ملامین فرمالدئید - اوره فرمالدئید) مصرف می‌شود. در صنایع لاستیک این ماده به عنوان نگاهدارنده و پوشاننده لاستیک خام به کار می‌رود، در نساجی برای بهبود و ثبات رنگ روی پارچه استفاده می‌گردد. در صنایع چوب و تولید ورقه‌های MDF و همچنین در ساخت چسب چوب به مقدار زیاد استفاده می‌شود. این ماده در ساخت علف‌کش‌ها - باکتری‌کش‌ها و قارچ‌کش‌های کشاورزی نیز به کار می‌رود [۲].

فرمالدئید از راه پوست، گوارش و تنفس جذب بدن می‌شود و اثرات فیزیولوژیک سریع آن: تحریک اولیه پوست، چشم و مخاط تنفسی است [۳].

مقدمه

فرمالدئید ($H_2C=O$) یک عضو خانواده آلدئیدها با ساده‌ترین مولکول آلی، گازی بی‌رنگ، قابل اشتعال، محرک با بوی تند است که دارای جرم مولکولی ۳۰/۰۳ بوده و به راحتی در دما و فشار معمول اتاق پلیمریزه می‌گردد. کاربرد وسیع فرمالدئید در صنایع مختلف (سازمان WHO تعداد ۳۶ صنعت مختلف را که در آنها کارگران با فرمالدئید تماس شغلی دارند معرفی نموده) در بسیاری از مشاغل مواجهه با آن را اجتناب‌ناپذیر کرده است [۱].

فرمالدئید از نظر اقتصادی نیز در جهان بسیار حائز اهمیت است، تولید این ماده در جهان در سال ۲۰۰۰ به میزان ۲۳/۲۱ میلیون تن بوده که در سال ۲۰۰۷ تولید آن به ۳۶ میلیون تن رسیده است، یعنی در طی

۱- دانشجوی دکتری بهداشت حرفه‌ای، گروه بهداشت حرفه‌ای، دانشکده علوم پزشکی، دانشگاه تربیت مدرس، تهران، ایران. vosough@modares.ac.ir

۲- (نویسنده مسئول) دانشیار، گروه بهداشت حرفه‌ای، دانشکده علوم پزشکی، دانشگاه تربیت مدرس، تهران، ایران. khavanin@modares.ac.ir

۳- استاد، گروه علوم تشریح، دانشکده علوم پزشکی، دانشگاه تربیت مدرس، تهران، ایران.

۴- استادیار، گروه بهداشت حرفه‌ای، دانشکده علوم پزشکی، دانشگاه تربیت مدرس، تهران، ایران.

۵- کارشناس ارشد، پژوهشگاه رویان، پژوهشکده زیست‌شناسی و علوم پزشکی تولیدمثل جهاد دانشگاهی، مرکز تحقیقات پزشکی تولیدمثل، گروه جنین‌شناسی، تهران، ایران.

E در کاهش تخریب بافت بیضه رتهائی که با فرمالدئید استنشاقی مواجهه داشتند پرداختند و اثر حفاظتی ویتامین E تأیید گردید [۱۱].

با توجه به اینکه طیف وسیعی از کارگران مرد در معرض این ماده قرار دارند و مطالعات محدودی در مورد اثر استنشاق این ماده بر پارامترهای اسپرم خصوصا "تحرک اسپرمها صورت گرفته است، در این پژوهش به مطالعه ارتباط بین مواجهه تحت حاد شغلی با بخارات فرمالدئید و تغییر در پارامترهای اسپرم پرداختیم و تأثیر این ماده بر اسپرمهای پیشرونده، اسپرمهای غیر پیشرونده و اسپرمهای بی تحرک مورد ارزیابی قرار گرفت.

لازم است این قسمت طوری بازنویسی شود که ضمن بیان اهمیت موضوع و نتایج برخی از مطالعات با هدف از انجام پژوهش خاتمه یابد. ضمناً ضرورت انجام مطالعه با وجود برخی مطالعات مشابه نیز توضیح داده شود.

روش بررسی

در این تحقیق تعداد ۳۶ سر موش نر بالغ از نژاد NMRI خریداری شده از انستیتو پاستور تهران با محدوده وزنی بین ۳۵-۲۰ گرم و با سن بین ۸-۷ هفتهگی انتخاب شد (تکامل جنسی موشها بین روزهای ۴۹-۲۸ بعد از تولد می باشد و سن باروری موش نر بالغ در ۶۰ روزگی یادر وزن ۳۵-۲۰ گرم می باشد) [۱۲]. موشها یک هفته قبل از مواجهه به حیوانخانه دانشگاه تربیت مدرس منتقل شدند تا با محیط سازگاری پیدا کنند. در محیط حیوانخانه، موشها در دمای محیطی $21 \pm 2^{\circ}\text{C}$ و رطوبت ۵۰ تا ۴۰ درصد، تحت تأثیر شرایط ۱۲ ساعت روشنایی و ۱۲ ساعت تاریکی قرار گرفتند و با غذای کافی مخصوص موش و آب کافی تغذیه شدند. موشها در زمان مواجهه بالغ و سن آنها بیشتر از ۵۶ روز بود.

موازین اخلاقی کار با حیوانات آزمایشگاهی مطابق با دستورالعملهای دانشگاه تربیت مدرس در این پژوهش رعایت شد. در ابتدای کار همه موشها وزن

سازمان OSHA حد تماس شغلی این ماده را برای مواجهه ۸ ساعته (TWA) 0.75ppm و برای مواجهه کوتاه مدت (STEL) 2ppm اعلام نموده است [۳-۴]. انجمن دولتی بهداشت صنعتی آمریکا حد تماس شغلی این ماده را 0.3ppm (سقف) اعلام نموده است [۴].

اثرات حاد و مزمن فرمالدئید از جمله خاصیت تحریک کنندگی پوست، مخاط چشم و دستگاه تنفسی، سرطانزایی در بینی و قسمت‌های فوقانی دستگاه تنفس در حیوانات آزمایشگاهی و همچنین تأثیر این ماده بر کاهش ظرفیت‌های تنفسی انسان در تماس طولانی مدت در تحقیقات متعددی که محققین مختلف و سازمان‌های علمی انجام داده‌اند تأیید گردیده است [۵].

در تحقیقات گذشته بیشتر به بررسی تأثیر فرمالدئید بر سیستم تنفسی [۶] سیستم گوارشی [۷] سیستم قلبی عروقی [۷] و سیستم اعصاب [۸] پرداخته شده است و مطالعات محدودی روی اثر این ماده بر سیستم باروری جوندگان انجام گرفته است. تحقیقات قبلی نشان داده است که فرمالدئید تزریقی در رت‌ها موجب تخریب هسته سلول‌های لیدیک و کاهش سطح سرمی تستوسترون می‌گردد [۹] همچنین در پژوهش دیگری متوجه تأثیر فرمالدئید تزریقی بر افزایش تعداد اسپرمهای غیرطبیعی در موشه‌ای نر مورد آزمایش، شدند [۹].

Zhou و همکاران به مطالعه تأثیر فرمالدئید بر فرآیند اسپرماتوزن در رتهای بالغ پرداختند و تغییرات مورفولوژیکی اسپرم موشهایی که با غلظت‌های 10mg/m^3 و 0.5mg/m^3 فرمالدئید به مدت ۲ هفته (۱۲ ساعت در روز) مواجهه داشتند را گزارش کردند. نتایج این تحقیق نشان دهنده آتروفی توبول‌های لوله‌های اسپرم‌ساز و کاهش وزن بیضه‌ها و افزایش اسپرمهای غیر طبیعی بود [۱۰].

در پژوهش دیگری که در مورد اثر فرمالدئید بر تعداد و درصد اسپرمهای متحرک در اپیدیدیم بیضه رت‌ها صورت گرفت به بررسی تأثیر حفاظتی ویتامین

از اپیدیدیم و چربی اطراف جدا شده و اپیدیدیم در محیط کشت قرار گرفت و بیضه چپ پس از شستشو با نرمال سالین با ترازوی دقیق وزن و سپس در محلول فیکساتیو بوئن (Merck, Germany) قرار داده شد [۱۹] و مراحل آب‌گیری و شفاف‌سازی به ترتیب با عبور از الکل با درجات صعودی و زایلین (Merck, Germany) انجام شد. سپس بافت‌ها با پارافین (Merck, Germany) قالب‌گیری و با استفاده از میکروتوم (Leica, Germany) به مقاطع با ضخامت ۵ μm برش داده شد و رنگ‌آمیزی به روش هماتوکسیلین-آئوزین (Sigma, USA) انجام شد. سپس لام‌های رنگ‌آمیزی شده با میکروسکوپ نوری بررسی شد [۲۰].

روش آنالیز اسپرم جهت بررسی کیفیت

اسپرم:

در این تحقیق به منظور مطالعه کیفیت اسپرم، پارامترهای اسپرم شامل: تعداد اسپرم (غلظت) - درصد بقاء (اسپرم‌های زنده) - درصد اسپرم‌های متحرک پیش‌رونده و درصد اسپرم‌ها با مورفولوژی طبیعی مورد بررسی قرار گرفت. بررسی تحرک و غلظت اسپرم نمونه‌ها توسط دستگاه Sperm Class Analyzer (SCA) ساخت شرکت Microptic اسپانیا که برای آنالیز اسپرم موش تنظیم و کالیبره شده بود بر طبق دستورالعمل سازمان جهانی بهداشت انجام شد [۲۱].

پس از خروج بیضه و اپیدیدیم از کیسه بیضه قسمت دم اپیدیدیم را جهت گرفتن اسپرم بالغ متحرک با قیچی در شرایط استریل قطعه قطعه کرده و در یک تست تیوب حاوی ۱ میلی لیتر محلول محیط کشت Ham's F-10 (Nutrient Mixture-Ham-FBS (Foetal Serum X1, GIBCO, UK) قرار گرفت و تست تیوب را در انکوباتور ۳۷°C (با ۵٪ CO₂) گذاشتیم، پس از گذشت ۳۰ دقیقه اسپرم‌های خارج شده از اپیدیدیم جهت آنالیز اسپرم مورد استفاده قرار گرفت [۱۹].

و شناسنامه دار شدند سپس بطور تصادفی آن‌ها را به دو گروه تجربی F1(n=12), F2(n=12) و گروه کنترل C(n=12) تقسیم گردید.

گروه‌های تجربی به مدت ۱۰ روز با فرمالدئید استنشاقی به ترتیب با غلظت ۱۰ ppm و ۲۰ ppm مواجهه داشتند و موش‌های گروه کنترل در دوره مواجهه هوای تازه استنشاق می‌کردند. جهت مواجهه موش‌ها با بخارات فرمالدئید محفظه‌ای به ابعاد ۲۹×۲۵×۳۰ به شکل مکعب مستطیل با حجم ۲۱/۷۵ لیتر از جنس پلی‌گلاس بدون رنگ و شفاف که کاملاً با چسب آکواریوم سیل شده بود ساخته شد و ۲ سوراخ بر روی دیوارهای محفظه، جهت جریان ورودی و خروجی هوا به داخل محفظه و اندازه‌گیری غلظت در نظر گرفته شد. هوای این محفظه حداقل ۱۲ بار در ساعت تعویض می‌گردید [۱۳].

برای مواجهه از روش ترمال دی پلیمریزاسیون پارافرمالدئید استفاده شد [۱۴-۱۵]. غلظت فرمالدئید مورد نیاز از طریق حرارت دادن پارافرمالدئید تا ۶۰°C و انتقال توسط گاز حامل (هوا) به اتاقک مواجهه ایجاد گردید. غلظت فرمالدئید در داخل اتاقک مواجهه با تغییر دبی پمپ هوا و استفاده از میکروولو و نیز کنترل توسط روماتر به دامنه مطلوب و نسبتاً پایدار رسید و غلظت فرمالدئید در هر ساعت ۴ بار توسط دستگاه فوچک (قرائت مستقیم) با لامپ PID مخصوص ترکیبات آلی فرار و با انرژی ۱۱/۷ eV، (۱۶-۱۷) اندازه‌گیری و پایش گردید (۰/۷۶ ppm ± ۱۰/۸۹) و C₁= ۱۹/۷۹ ± ۱/۵۶ ppm، کنترل دقت اندازه‌گیری‌های انجام شده براساس روش ۳۵۰۰ پیشنهادی سازمان NIOSH با حساسیت کمتر از ۰/۱ ppm انجام گرفت [۱۸].

پس از آخرین روز دوره مواجهه، موش‌ها در دو مقطع زمانی، روز یازدهم، ۲۴ ساعت پس از پایان مواجهه، و روز سی و پنجم پس از پایان مواجهه به روش قطع مهره‌های گردنی کشته شدند (n=۶) در هر گروه و در هر دوره) و با ایجاد برش بر روی اسکروتوم، بیضه و اپی دیدیم برداشته شد و در مرحله بعد بیضه‌ها



گردید و درصد اسپرم‌های زنده و مرده مشخص شد. اسپرم‌های زنده رنگ نگرفته و در زیر میکروسکوپ بی‌رنگ دیده می‌شدند و اسپرم‌های مرده رنگ صورتی گرفته بودند. (برای هر نمونه ۲ بار شمارش انجام گرفت) [۲۳].

بررسی مرفولوژی اسپرم:

برای مطالعه مرفولوژی اسپرم در هر نمونه، طبق روش بیان شده توسط Van der Horst and Maree., [۲۴] ابتدا از $10 \mu\text{L}$ از محیط کشت حاوی اسپرم را روی لام سیتوژنیک گذاشته و از آن اسمیری تهیه شد. اسمیرها در دمای اتاق قرارداد شد تا کاملاً خشک گردند، سپس با سمپلر مقدار $1 \mu\text{L}$ محلول فیکساتیو Sperm Blue را روی اسمیر قرارداد تا کاملاً سطح اسمیر توسط فیکساتیو پوشانده شود، پس از ۱۰ دقیقه، بعد از خشک شدن مواد فیکساتیو روی لام، ۴ قطره رنگ آبی اسپرم بلو روی اسمیر اسپرم فیکس شده قرار داده شد. لام‌های رنگ شده زیر میکروسکوپ (NikonTM Immersion Eclipse E-200, Japan) با روغن oil و بزرگ نمائی $\times 1000$ و با استفاده از فیلتر آبی مشاهده شدند، حداقل ۲۰۰ اسپرم بررسی شد و در صد اسپرم‌های طبیعی و غیر طبیعی گزارش گردید [۲۵].

آنالیز آماری

داده‌های عددی به صورت میانگین \pm انحراف معیار ($M \pm SD$) بیان شد. به منظور مقایسه اختلاف میانگین وزن بیضه‌ها و همچنین مقایسه اختلاف میانگین پارامترهای مختلف اسپرم بین گروه کنترل و سایر گروه‌ها از آزمون t و ANOVA استفاده شد. سپس گروهها بصورت جفت با کمک تست Scheffe با گروه کنترل و با یکدیگر مقایسه شدند. تجزیه و تحلیل آماری با استفاده از نرم افزار SPSS و ویرایش ۱۱/۵ انجام گرفت و $p < 0.05$ معنی‌دار در نظر گرفته شد.

شمارش اسپرم و بررسی تحرک اسپرم‌ها:

بررسی تحرک و تعیین غلظت اسپرم نمونه‌ها با کمک کامپیوتر و سیستم CASA (computer-assisted sperm analyzer) و بر اساس روش بیان شده توسط Krause انجام شد [۲۲].

مقدار $4 \mu\text{L}$ از محیط کشت حاوی اسپرم را توسط سمپلر برداشته و روی یک خانه لام استاندارد Leja با عمق $20 \mu\text{m}$ ریخته (Leja products B.V., The Netherlands, Nieuw_Venep) و لام را روی صفحه گرم میکروسکوپ (37°C) قرار دادیم و پس از ۳ دقیقه، لام زیر میکروسکوپ فاز کنتراست و توسط سیستم CASA مورد مطالعه قرار گرفت. چندین فیلد مختلف مورد بررسی قرار گرفت تا تحرک و شمارش اسپرم‌ها (حداقل ۴۰۰ اسپرم) در هر نمونه سنجش گردد. غلظت (تعداد) اسپرم نمونه، در یک میلی لیتر حجم نمونه توسط دستگاه اعلام گردید. برای هر نمونه ۲ بار شمارش صورت گرفت [۲۳].


همچنین این دستگاه به طور هم زمان تحرک اسپرم‌ها را نیز بر اساس معیارهای پیشنهادی سازمان WHO تعیین کرده و به صورت زیر گزارش نمود [۲۱]:

الف - درصد اسپرم‌های Progressive motile
ب - درصد اسپرم‌های Non-Progressive motile


ج - درصد اسپرم‌های Static یا Immotile

بررسی قابلیت زنده ماندن اسپرم‌ها:

مطابق روش بررسی حیات اسپرم بیان شده توسط دستورالعمل سازمان جهانی بهداشت [۲۱]، مقدار $5 \mu\text{L}$ از محیط کشت حاوی اسپرم را روی لام سیتوژنیک قرار داده، سپس با $5 \mu\text{L}$ رنگ ائوزین Y (0.5% wt/vol; Merck Chemical Co., Germany) مخلوط شد و بلافاصله با بزرگ‌نمائی X400 زیر میکروسکوپ (NikonTM Eclipse E-200, Japan) تعداد ۲۰۰ اسپرم شمرده و بررسی



نمودار ۱: مقایسه میانگین وزن بیضه موش‌های گروه شاهد با گروه‌های تجربی، ۲۴ ساعت پس از مواجهه.



نمودار ۲: مقایسه میانگین وزن بیضه موش‌های گروه شاهد با گروه‌های تجربی، ۳۵ روز پس از مواجهه.

یافته‌ها

نتایج به دست آمده از این تحقیق نشان داد که در اثر استنشاق فرمالدئید با غلظت ۲۰ و ۱۰ ppm اختلاف معنی‌داری بین وزن بیضه موش‌های گروه شاهد و گروه‌های آزمون در بررسی کوتاه مدت (۲۴ ساعت بعد از مواجهه) و بلند مدت (۳۵ روز بعد از مواجهه) وجود ندارد (نمودار ۲ و ۱). نتایج به دست آمده از بررسی اثرات کوتاه مدت نشان دهنده عدم تفاوت معنی‌دار در تعداد، درصد اسپرم‌های متحرک پیش رونده و درصد مرفولوژی

طبیعی در هر دو گروه آزمون F1, F2 نسبت به گروه کنترل است (جدول ۱).

همچنین در بررسی کوتاه مدت درصد قابلیت زنده ماندن اسپرم‌ها در گروه F1 نسبت به گروه کنترل تفاوت معنی‌داری نداشت لیکن درصد قابلیت زنده ماندن اسپرم‌ها در گروه F2 ($70/88 \pm 4/92$) نسبت به گروه کنترل ($82/17 \pm 3/49$) کاهش معنادار نشان داد ($p < 0/05$) (جدول ۱).

نتایج حاصل شده از بررسی بلند مدت پارامترهای اسپرم اپیدیدیم، یعنی ۳۵ روز پس از پایان مواجهه،

جدول ۱: مقایسه میانگین پارامترهای اسپرم در گروه های تجربی F1, F2 با گروه شاهد در بررسی کوتاه مدت (۲۴ ساعت پس از پایان مواجهه). اعداد به صورت میانگین \pm انحراف استاندارد نشان داده شده‌اند.

p Value	گروه ها			متغیرها
	F2 تجربی	F1 تجربی	کنترل	
	Mean + SD	Mean + SD	Mean + SD	
a. /۰.۸۴۴	۳/۷۳ \pm ۰/۵۳	۳/۹۳ \pm ۱/۰۹	۴/۷۷ \pm ۰/۵۶	تعداد اسپرم $\times 10^6$
b. /۰.۶۸۸				(میلیون در میلی لیتر)
c. /۱.۰۰۰				
a. /۰.۹۳۳	۳۵/۲۲ \pm ۳/۶۳	۳۹/۷۲ \pm ۵/۷۲	۴۲/۸۷ \pm ۴/۰۵	اسپرم
b. /۰.۲۱۴				متحرک پیشرونده (درصد)
c. /۰.۷۵۶				
a. /۰.۹۶۹	۳۴/۴۲ \pm ۵/۵۶	۳۴/۳۷ \pm ۴/۹۴	۳۷/۶۲ \pm ۷/۰۹	اسپرم
b. /۰.۹۷۱				متحرک غیر پیشرونده
c. /۱.۰۰۰				(درصد)
a. /۰.۳۷۹	۳۰/۳۵ \pm ۴/۳۲	۲۶/۰۸ \pm ۶/۱۲	۱۹/۵۲ \pm ۴/۰۵	اسپرم
b. /۰.۰۲۶				بی تحرک (درصد)
c. /۰.۷۹۸				
a. /۰.۲۸۹	۷۰/۸۸ \pm ۴/۹۲	۷۵/۳۳ \pm ۵/۸۹	۸۲/۱۷ \pm ۳/۴۹	زنده ماندن اسپرم (درصد)
b. /۰.۱۲				
c. /۰.۷۳۵				
a. /۰.۱۴۱	۷۵/۳۳ \pm ۳/۱۴	۷۵/۶۷ \pm ۳/۰۸	۸۱/۳۳ \pm ۲/۷۳	مرفولوژی طبیعی (درصد)
b. /۰.۱۰۳				
c. /۱.۰۰۰				

a = اختلاف بین گروه تجربی F1 و گروه کنترل، b = اختلاف بین گروه تجربی F2 و گروه کنترل، c = اختلاف بین گروه F1 و گروه F2.

گروههای تجربی F2, F1 به ترتیب (۶۱/۳۳ \pm ۵/۸۵) و (۵۴/۶۷ \pm ۵/۹۶) می باشد که در مقایسه با گروه کنترل (۸۳/۳ \pm ۴/۶۳) کاهش نشان داد و این کاهش از نظر آماری معنادار است ($p < ۰/۰۵$) و بیشترین کاهش مربوط به گروه F2 می باشد (جدول ۲).

در مطالعه بلند مدت (۳۵ روز پس از پایان مواجهه) بررسی مرفولوژی اسپرم ها نشان داد که بین درصد اسپرم ها با مرفولوژی طبیعی در گروه های تجربی F1 (۷۱/۶۷ \pm ۲/۷۳) و F2 (۶۸/۸۳ \pm ۲/۷۹) و گروه کنترل (۸۲/۱۷ \pm ۲/۲۳) اختلاف آماری معناداری ($p < ۰/۰۵$) وجود دارد (جدول ۲).

مطالعه ناشی از مقایسه برشهای بافتی به دست آمده در نمونه های مربوط به گروه های شاهد و آزمون نشان داد که در گروه شاهد، لوله های اسپرم ساز بطور منظم و مشخص به همراه بافت

نشان داد که درصد اسپرم های متحرک پیش رونده آیدیدیم در اسپرم موش های گروه های آزمون F2, F1 به ترتیب (۲۶/۶۵ \pm ۱/۶۱) و (۲۴/۱۷ \pm ۳/۸۱) بوده که نسبت به گروه کنترل (۴۴/۴۷ \pm ۲/۸۸) کاهش معناداری داشته است ($p < ۰/۰۵$)، لیکن تفاوت معنی داری در درصد اسپرم های پیش رونده بین گروه های F1, F2 مشاهده نشد (جدول ۲).

میانگین تعداد اسپرم آیدیدیم در گروه های تجربی F2, F1 به ترتیب میلیون در میلی لیتر (۰/۵۱ \pm ۲/۸۷) و میلیون در میلی لیتر (۲/۵۸ \pm ۰/۴۴) بود که نسبت به گروه کنترل میلیون در میلی لیتر (۰/۶۵ \pm ۵/۰۸) تفاوت معنی داری ($p < ۰/۰۵$) وجود دارد. با توجه به تست تکمیلی Scheffe، بیشترین اختلاف بین گروه کنترل و گروه F2 می باشد (جدول ۲). درصد اسپرم های رنگ نگرفته (زنده) در

جدول ۲: مقایسه میانگین پارامترهای اسپرم در گروه های تجربی F1, F2 با گروه شاهد در بررسی بلند مدت (۳۵ روز پس از پایان مواجهه). اعداد به صورت میانگین ± انحراف استاندارد نشان داده شده‌اند.

p Value	تجربی F2	تجربی F1	کنترل	گروه ها متغیرها
	Mean + Sd	Mean + Sd	Mean + Sd	
a./۰۰۰	۲/۵۸ ± ۰/۴۴	۲/۸۶ ± ۰/۵۱	۵/۰۸ ± ۰/۶۵	تعداد اسپرم × ۱۰ ^۶ (میلیون در میلی لیتر)
b./۰۰۰				
c./۰۹۶۶				
a./۰۰۰	۲۴/۱۷ ± ۳/۸۱	۲۶/۶۵ ± ۱/۶۱	۴۴/۴۷ ± ۲/۸۸	اسپرم متحرک پیشرونده (درصد)
b./۰۰۰				
c./۰۹۰۳				
a./۰۵۶۹	۲۸/۵۷ ± ۴/۵۶	۳۳/۰۸ ± ۵/۶۱	۳۷/۹۳ ± ۳/۱۲	اسپرم متحرک غیر پیشرونده (درصد)
b./۰۲۹				
c./۰۶۴۲				
a./۰۰۰	۴۲/۲۸ ± ۶/۶۸	۴۰/۲۷ ± ۶/۳۸	۱۷/۵۸ ± ۵/۳۴	اسپرم بی تحرک (درصد)
b./۰۰۰				
c./۰۴۴۶				
a./۰۰۰	۵۴/۶۶ ± ۵/۹۶	۶۱/۳۳ ± ۵/۵۸	۸۳/۳۳ ± ۴/۶۳	زنده ماندن اسپرم (درصد)
b./۰۰۰				
c./۰۴۱۶				
a./۰۰۰	۶۸/۸۳ ± ۲/۷۹	۷۱/۶۷ ± ۲/۷۳	۸۲/۱۷ ± ۲/۲۳	مرفولوژی طبیعی (درصد)
b./۰۰۰				
c./۰۵۹۹				

a= اختلاف بین گروه تجربی F1 و گروه کنترل، b= اختلاف بین گروه تجربی F2 و گروه کنترل، c= اختلاف بین گروه F1 و گروه F2.

بافت های زنده یک ماده سمی به حساب می آید [۴]. در این تحقیق بررسی اثرات در دو مقطع زمانی پس از اتمام مواجهه صورت گرفت، یک روز پس از پایان مواجهه و روز سی و پنجم بعد از پایان مواجهه (n=۶ در هر گروه و در هر دوره) چراکه یک سیکل کامل بازسازی سلول های اپیتلیوم لوله اسپرم ساز در موش ۸/۶ روز است و طول دوره اسپرماتوژنز موش ۳۵ روز می باشد، لذا تغییرات پارامترهای فیزیولوژیک اسپرم، پس از ۳۵ روز بهتر قابل مشاهده و بررسی است [۱۲، ۲۴].

در این مطالعه نتایج حاصل از بررسی اثر فرمالدئید بر وزن بیضه نشان داد که اختلاف معنی داری بین گروه های آزمون و شاهد چه در بررسی کوتاه مدت و چه پس از گذشت ۳۵ روز از قطع تماس، وجود نداشت. تفاوت های غیر معنی دار ممکن است در اثر

بینابینی لوله های اسپرم ساز قراردادشته و سلوهای لیدیگ به صورت طبیعی با سیتوپلاسم صورتی و هسته درشت مشاهده گردیدند، این مشاهدات علائم بافت کاملاً طبیعی بیضه موش را گواهی می کرد (تصویر ۱).

در گروه های تجربی F2, F1 دژنراسیون بعضی از لوله های اسپرم ساز و بهم ریختگی نظم و ترتیب سلولی در سلول های دودمان منوی مشاهده شد و افزایش فاصله بین لوله های اسپرم ساز در مقایسه با گروه شاهد دیده شد (تصاویر ۲ و ۳).

بحث و نتیجه گیری

امروزه اثبات شده که فرمالدئید، با اینکه در جنبه های مختلف زندگی انسان کاربردهای صنعتی و بهداشتی وسیعی پیدا کرده است لیکن در ارتباط با

خوراکی فرمالدئید در طولانی مدت در بلدرچین در دوز بالای ۵ mg/kg و نیز کاهش وزن بیضه در اثر استنشاق فرمالدئید با غلظت ۱۰ mg/m³ در مدت دو هفته تماس را گزارش کرده‌اند [۲۶].

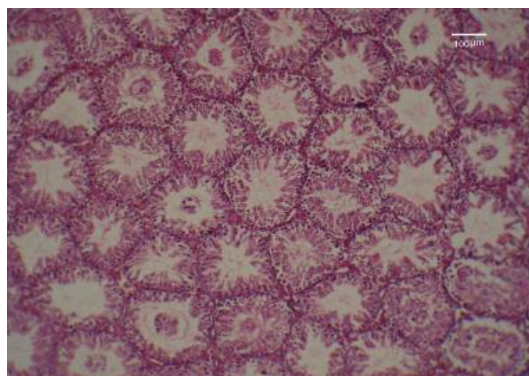
تأثیر بر تعداد و تحرک اسپرم‌ها:

در این مطالعه در بررسی اثرات بلند مدت (۳۵ روز بعد از پایان مواجهه) به این نتیجه رسیدیم که اختلاف معنی‌داری در درصد اسپرم‌های متحرک پیش رونده در دو گروه آزمون و شاهد وجود دارد و می‌توان گفت فرمالدئید در غلظت ۲۰ ppm و ۱۰ در موش نژاد NMRI می‌تواند میزان اسپرم‌های متحرک پیش رونده را کاهش دهد. این موضوع در مورد برخی از مواد شیمیائی دیگر مثل آکریل آمید [۲۷] و اتیلن گلیکول مونواتیل اتر [۲۸] و متیل مرکوری [۲۹] توسط محققین گزارش شده است.

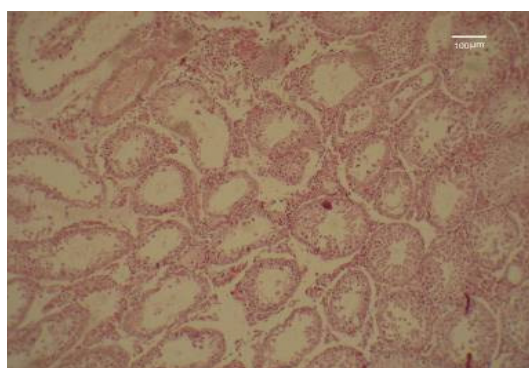
مطالعه حاضر نشان داد که فرمالدئید موجب کاهش درصد تحرک اسپرم‌ها می‌گردد. به نظر Mazilli و همکاران، اسپرم‌های غیر پیش‌رونده وی بی تحرک و غیرطبیعی مانند WBC می‌توانند آیون سوپر-اکسیداز تولید کنند [۳۰] که خود یک عامل اکسیداتیو است و موجب افزایش گونه‌های فعال اکسیژن گردیده و می‌تواند باعث کاهش کیفیت اسپرم‌ها گردد [۳۱].

با توجه به نتایج به دست آمده می‌توان گفت احتمالاً "فرمالدئید مانع از بلوغ اسپرم شده و کاهش تحرک آن را موجب می‌شود، شاید این ماده بر بافت دیواره اپیدیدیم نیز اثر بگذارد چراکه ترشحات بافت دیواره اپیدیدیم موجب بلوغ اسپرم می‌گردد [۱۱].

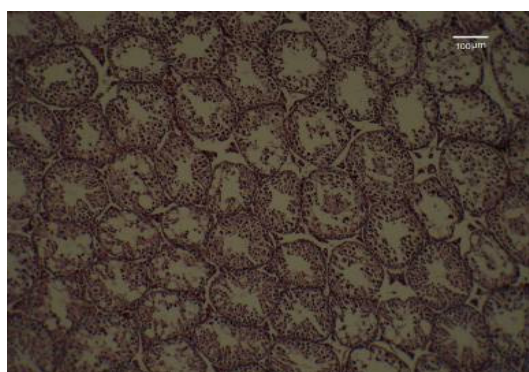
در پژوهشی که M. Anzar و همکاران انجام دادند، اسپرم گاو را با فرمالدئید و بافر هیپراسموتیک در شرایط انجماد مستقیم قرار دادند و بی‌حرکتی کامل اسپرم‌ها و تغییرات حالت‌های آکروزوم را گزارش کرده و بیان کردند که حرکت اسپرم در باروری اهمیت بیشتری نسبت به تکامل آکروزوم دارد [۳۲].



تصویر ۱: بخشی از مقاطع بافت بیضه گروه کنترل C - در این تصویر چند لوله اسپرم ساز طبیعی با نظم خاص سلولی مشاهده می‌شود (×۱۰۰)



تصویر ۲: بخشی از مقاطع بافت بیضه گروه مواجهه با فرمالدئید F1 - در این تصویر بی‌نظمی سلولی در رده سلولهای ژرمینال در لوله‌های اسپرم ساز و افزایش فاصله بین لوله‌های اسپرم ساز دیده می‌شود (×۱۰۰).



تصویر ۳: بخشی از مقاطع بافت بیضه گروه مواجهه با فرمالدئید F2 - در این تصویر واکوتل‌هایی در اپیتلیوم به چشم می‌خورد و دژنراسیون چند لوله اسپرم‌ساز دیده می‌شود (×۱۰۰).

تفاوت‌های فردی در موش باشد، در این رابطه بعضی از محققین کاهش وزن بیضه را در اثر مصرف

بافت بیضه گروه‌های تجربی آسیب به غشاء بطور واضح مشاهده شد لذا کاهش معنی‌دار درصد اسپرم‌ها با مورفولوژی طبیعی در بررسی بلندمدت منطقی بوده و با نتایج تحقیقات قبلی تطابق دارد [۲۴، ۳۵].

تأثیر بر بافت بیضه:

در مطالعه مقاطع بافتی بیضه در این تحقیق در بررسی بلندمدت در گروه‌های تجربی، تعدادی از لوله‌های اسپرم‌ساز که در فرایند اسپرماتوزن دخالت دارند دچار دژنراسیون شده و در بافت بینابینی آنها تغییراتی، به صورت بی‌رنگ شدن سلول‌های لیدیک و کاهش گرانول‌های ترشحی دیده شد.

در مطالعات قبلی که اثر فرمالدئید را روی لوله‌های اسپرم‌ساز رت و موش بررسی نموده تغییرات بافتی بیضه و آسیب به سلول‌های ژرمینال گزارش شده است [۱۰-۱۱] که نتایج پژوهش‌های قبلی در مورد به هم خوردگی نظم سلولی در برخی از لوله‌های اسپرم‌ساز آتروفی لوله‌های اسپرم‌ساز و دژنره شدن آنها با نتایج حاصل از این تحقیق مطابقت دارد. (تصویر ۳ و ۲). مواجهه استنشاقی با فرمالدئید در غلظت‌های ۲۰ و ۱۰ ppm موجب تغییرات پاتولوژیک بافت بیضه شده، کاهش قابل توجه درصد اسپرم‌ها با تحرک پیشرونده را سبب می‌گردد. فرمالدئید با تغییر در پارامترهای فیزیولوژیک اسپرم، کیفیت اسپرم را پائین می‌آورد و برای بافت بیضه یک ماده سمی محسوب می‌شود.

تقدیر و تشکر

نویسندگان مقاله لازم می‌دانند مراتب قدردانی و تشکر خود را از معاونت محترم پژوهشی دانشگاه تربیت مدرس و معاونت محترم پژوهشی دانشکده علوم پزشکی دانشگاه تربیت مدرس که شرایط لازم برای انجام این تحقیق را فراهم آوردند اعلام نمایند.

کاهش تحرک اسپرم به عوامل متعددی نسبت داده می‌شود با این حال هنوز علت اصلی آن ناشناخته مانده است. از بین این عوامل می‌توان به دو عامل افزایش تولید گونه‌های فعال اکسیژن (ROS) و از بین رفتن عصب‌دهی بافت بیضه اشاره کرد که عامل دوم در بروز اختلالات مورفولوژیک اسپرم بیشترین سهم را دارد [۳۳-۳۴]. بافت بیضه واسپرم‌ها بسیار حساس به آسیب‌های ناشی از گونه‌های فعال اکسیژن ROS می‌باشند. افزایش گونه‌های فعال اکسیژن آپوپتوزیس سلول‌های ژرمینال بیضه را افزایش داده و موجب کاهش تحرک اسپرم‌ها می‌گردد [۱۱].

نتایج پژوهش‌های قبلی Zhou, D. X. نشان داد که استنشاق فرمالدئید با غلظت 10 mg/m^3 و به مدت دو هفته موجب افزایش گونه‌های فعال اکسیژن و کاهش سطح فعالیت‌های آنتی‌اکسیدان‌های آنزیمی در بافت بیضه رت‌های مورد آزمایش گردیده موجب کاهش تحرک اسپرم‌ها و کاهش تعداد اسپرم‌های اپیدیدیم شد [۱۱]. در تحقیق حاضر نیز اختلاف معنی‌داری بین تعداد اسپرم اپیدیدیم در گروه‌های آزمون و شاهد دیده شد که نتایج تایید کننده گزارشات قبلی است.

تأثیر بر مورفولوژی اسپرم‌ها:

بر اساس نتایج به دست آمده از بررسی اثرات کوتاه مدت در هر دو گروه تجربی، درصد اسپرم‌ها با مورفولوژی طبیعی نسبت به گروه کنترل تفاوت معنی‌داری نشان نداد؛ اما در بررسی بلند مدت در گروه F1 و گروه F2، کاهش معنی‌دار درصد اسپرم‌ها با مورفولوژی طبیعی در موش‌ها مشاهده شد. در مطالعه‌ای که Odeigah PG. روی رت‌های آلبینو انجام داد، به رت‌ها به میزان 0.5 mg/kg تا 0.125 وزن بدن فرمالدئید، داخل صفاقی تزریق نمود و اثر مرگ‌آور فرمالدئید بر روی اسپرم‌ها و تغییرات مورفولوژی غیرطبیعی اسپرم‌ها را گزارش کرد [۳۵] در تعداد قابل توجهی از لام‌های تهیه شده از مقاطع

comparison of the human to animal models. *Environmental Health Perspectives*. 1988;77:37.

13. Malek FA, Möritz KU, Fanghänel J. Effects of a single inhalative exposure to formaldehyde on the open field behavior of mice. *International journal of hygiene and environmental health*. 2004;207(2):8-151.

14. McClellan RO, Henderson RF. Concepts in inhalation toxicology: Informa HealthCare; 1995.

15. Songur A, Akpolat N, Kus I, Ozen OA, Zararsiz I, Sarsilmaz M. The effects of the inhaled formaldehyde during the early postnatal period in the hippocampus of rats: A morphological and immunohistochemical study. *Neuroscience Research Communications*. 2003;33(3):78-168.

16. Chou J. Hazardous gas monitors: a practical guide to selection, operation and applications: McGraw-Hill Professional; 2000.

17. Singla M, Walia M, Singh M, Mahapatra P, Pandey L, Jain S. Formaldehyde concentration measuring system: An optoelectronic device. 2004.

18. Paul Thomas C, Meunier F, Veasey C, McGill C. Effect of relative humidity on the determination of formaldehyde with the NIOSH 3500 method (chromatropic acid method). *Analytical Communications-Royal Society Of Chemistry*. 1988;6-35:103.

19. Anjamrooz SH, Movahedin M, Mowla SJ, Pour Bairanvand S. Assessment of morphological and functional changes in the mouse testis and epididymal sperms following busulfan treatment. *Iranian Biomedical Journal*. 2007;11(1):15-22.

20. Kiernan JA. Histological and histochemical methods: Med Council on Alcohol; 1990.

21. Organization WH. WHO laboratory manual for the examination and processing of human semen: World Health Organization; 2010.

22. Krause W. Computer-assisted semen analysis systems: comparison with routine evaluation and prognostic value in male fertility and assisted reproduction. *Human Reproduction*. 1995;10(suppl 1):60.

23. Verstegen J, Iguer-Ouada M, Onclin K. Computer assisted semen analyzers in andrology research and veterinary practice. *Theriogenology*. 2002;57(1):79-149.

24. Leblond C, Clermont Y. Definition of the stages of the cycle of the seminiferous epithelium in the rat. *Annals of the New York Academy of Sciences*. 1952;55(4):73-548.

25. Van der Horst G, Maree L. SpermBlue®: A new universal stain for human and animal sperm which is also amenable to automated sperm

منابع

1. Krzyzanowski M, Cohen A. Update of WHO air quality guidelines. *Air Quality, Atmosphere & Health*. 2008;1(1):13-7.

2. Tang X, Bai Y, Duong A, Smith MT, Li L, Zhang L. Formaldehyde in China: Production, consumption, exposure levels, and health effects. *Environment international*. 2009;35(8):24-121

3. Coglianò VJ, Grosse Y, Baan RA, Straif K, Secretan MB, El Ghissassi F. Meeting report: summary of IARC monographs on formaldehyde, 2-butoxyethanol, and 1-tert-butoxy-2-propanol. *Environmental Health Perspectives*. 2005;113(9):1205.

4. Naya M, Nakanishi J. Risk assessment of formaldehyde for the general population in Japan. *Regulatory Toxicology and Pharmacology*. 2005;43(3): 48-232.

5. Liteplo R, Meek M. Inhaled formaldehyde: exposure estimation, hazard characterization, and exposure-response analysis. *Journal of Toxicology and Environmental Health Part B: Critical Reviews*. 2003;6(1):85-114.

6. Arican RY, Sahin Z, Ustunel I, Sarikcioglu L, Ozdem S, Oguz N. Effects of formaldehyde inhalation on the junctional proteins of nasal respiratory mucosa of rats. *Experimental and Toxicologic Pathology*. 2009;61(4):297-305.

7. Gulec M, Gurel A, Armutcu F. Vitamin E protects against oxidative damage caused by formaldehyde in the liver and plasma of rats. *Molecular and cellular biochemistry*. 2006;290(1):-61.

8. Turkoglu Ao, Sarsilmaz M, Kus I, Songur A, Ozyurt H, Akpolat N, et al. Caffeic acid phenethyl ester (CAPE) prevents formaldehyde-induced neuronal damage in hippocampus of rats. *www neuroanatomy.org*. 2007;71,6-66.

9. Chowdhury AR, Gautam A, Patel K, Trivedi H. Steroidogenic inhibition in testicular tissue of formaldehyde exposed rats. *Indian journal of physiology and pharmacology*. 1992;36(3):162.

10. Zhou DX, Qiu SD, Zhang J, Wang HX. Effect of Formaldehyde on Spermatogenesis and Testicular Morphology in Adult Rats. *Journal of US-China Medical Science*. 2006;3(3):58-60

11. Zhou DX, Qiu SD, Zhang J, Tian H, Wang HX. The protective effect of vitamin E against oxidative damage caused by formaldehyde in the testes of adult rats. *Asian journal of andrology*. 2006;8(5):8-584.

12. Working PK. Male reproductive toxicology:



morphology analysis. *Biotechnic & Histochemistry*. 2010;84(6): 299-308.

26. Khan A, Bachaya H, Khan M, Mahmood F. Pathological effects of formalin (37 % formaldehyde) feeding in female Japanese quails (*Coturnix coturnix japonica*). *Human & experimental toxicology*. 2005;24(8):415.

27. Reproductive NRCS, Toxicology D, Studies NRCBoE, Toxicology NRCCo. *Evaluating chemical* 2001.

28. Foster P, Creasy DM, Foster JR, Gray T. Testicular toxicity produced by ethylene glycol monomethyl and monoethyl ethers in the rat. *Environmental Health Perspectives*. 1984;57:207.

29. Silva DA, Teixeira CT, Scarano WR, Favareto APA, Fernandez CDB, Grotto D, et al. Effects of methylmercury on male reproductive functions in Wistar rats. *Reproductive Toxicology*. 2011.

30. Mazzilli F, Rossi T, Marchesini M, Ronconi C, Dondero F. Superoxide anion in human semen related to seminal parameters and clinical aspects. *Fertility and sterility*. 1994;62(4):862.

31. Kao SH, Chao HT, Chen HW, Hwang TIS, Liao TL, Wei YH. Increase of oxidative stress in human sperm with lower motility. *Fertility and sterility*. 2008;89(5):90-1183.

32. Anzar M, Graham E. Role of sperm motility and acrosome integrity in the filtration of bovine semen. *Theriogenology*. 1996;45(2):20-513.

33. Pasqualotto FF, Sharma RK, Nelson DR. Relationship between oxidative stress, semen characteristics, and clinical diagnosis in men undergoing infertility investigation. *Fertility and sterility*. 2000;73(3): 64-459.

34. Tremellen K. Oxidative stress and male infertility- a clinical perspective. *Human reproduction update*. 2008;14(3):243.

35. Odeigah P. Sperm head abnormalities and dominant lethal effects of formaldehyde in albino rats. *Mutation Research/Genetic Toxicology and Environmental Mutagenesis*. 1997;389(2-3):8-141.

Toxic Effects of Formaldehyde Vapors on Testicular tissue and Sperm Parameters in Adult Mice

S. Vosoughi¹, A. Khavanin², M. Salehnia³, H. Ailian⁴, V. Esmacili⁵

Received: 2011/11/11

Revised: 2012/04/16

Accepted: 2012/06/12

Abstract

Background and aims: Formaldehyde (H₂C=O), is a member of aldehyde family with the simplest organic molecules, used in various industries. The aim of this experimental study was to investigate the detrimental effects of formaldehyde on testicular tissue and sperm quality in mice.

Methods: Thirty six mature male NMRI mice were randomly divided into three equal groups (n=12). Group F1 (low concentration) and group F2 (high concentration) were exposed to formaldehyde vapour corresponding to inhalation chamber concentration of 10 and 20 ppm respectively for 10days(8 hours per day),while the third group received fresh air as the control group. Following exposure ,half of the experimental animals in each group (n=6), were sacrificed after 24 h to detect short-term effects and the other animals (n=6) after 35 days to detect long term effects, the epididymal tissues were taken for sperm analysis as well as testes removed for histological examination .

Results: The results of long-term effects study showed that the epididymal sperm concentration and the percentage of progressive sperm motility significantly decreased ($p < 0.01$), the abnormal sperm rate significantly increased ($p < 0.01$) in both experimental groups compared to the control group. Testicular histology analysis, 35days after exposure showed that formaldehyde induces alterations such as epithelial vacuolization and seminiferous tubules atrophy.

Conclusion: The inhaled formaldehyde can destroy testicular tissue and decrease sperm quality.

Keywords: formaldehyde - testis - histological changes - sperm parameters – mouse.

1. PhD. Candidate, Department of Occupational Health, School of Medical Sciences, Tarbiat Modares University, Tehran, Iran. vosoughi@modares.ac.ir

2. **(Corresponding author)** Associated Professor, Department of Occupational Health, School of Medical Sciences, Tarbiat Modares University, Tehran, Iran. khavanin@modares.ac.ir

3. Professor, Department of Anatomical Sciences, School of Medical Sciences, Tarbiat Modares University, Tehran, Iran.

4. Assistant Professor, Department of Occupational Health, School of Medical Sciences, Tarbiat Modares University, Tehran, Iran.

5. MSc., Embryology Department, Reproductive Biomedicine Research Center, Royan Institute, ACECR, Tehran, Iran.